



**PRISE EN CHARGE D'UNE FRACTURE CONDYLIENNE CHEZ L'ENFANT :
RAPPORT D'UN CAS CLINIQUE**

**DJOSSOU D¹, MIGAN P², BANCOLE POGNON S A¹, BIOTCHANE I³, ADJIBI S²,
HOUNKPONOU R⁴.**

- 1- Service d'odonto-Stomatologie CNHU HKM Cotonou /Unité de Formation et de Recherche (UFR) en Odontologie Faculté des Sciences de la Santé (FSS), Université d'Abomey Calavi (UAC), Bénin
- 2- UFR en Odontologie. FSS/UAC, Bénin
- 3- Département ORL-CCF, FSS/UAC, Bénin
- 4- Chirurgien-dentiste privé Cotonou, Bénin

Correspondance : Djossou David 03 BP 0220 Cotonou Bénin. Email : ddjossou@hotmail.com

RESUME

Introduction : les fractures de la région condylienne sont souvent vues chez l'adulte jeune, elles sont peu fréquentes mais graves chez l'enfant. Elles peuvent être intra-articulaires (condyliennes ou capitales) ou extra-articulaires (sous condyliennes hautes ou basses).

Observation : les auteurs rapportent leur expérience sur la prise en charge d'une fracture du condyle. Ce genre de traumatisme est pris en charge de manière habituelle par la ligature au fil d'acier.

Traitement : Dans ce cas clinique, la contention est faite par une traction orthodontique à l'aide des élastiques intermaxillaires. Associé à la consolidation osseuse rapide observée chez les enfants, le résultat est satisfaisant.

Discussion : les aspects thérapeutiques ont été discutés en comparaison aux données de la littérature

Conclusion : les fractures du condyle sont graves chez l'enfant et nécessitent une prise en charge alliant la nécessité d'une immobilisation et le risque d'une ankylose si elle est mal conduite ou de longue durée.

Mots clés : fracture du condyle, enfant, traumatisme.

ABSTRACT

Introduction : Fractures of the condylar region are often seen in young adults, they are infrequent but severe in children. They can be intra-articular (condylar or capital) or extra-articular (high condylar or low condylar)

Observation : The authors report their experiments on the management of a condyle fracture. This type of trauma is usually handled by steel wire ligatures. **Treatment** : In this clinical case, the restraint was made by orthodontic traction using the intermaxillary elastics. Associated with the rapid bone consolidation observed in children, the result is satisfactory.

Discussion : The therapeutic aspects were discussed with the literature data

Conclusion: fractures of the condyle are severe in children and impose a rigorous care combining the necessity of immobilization and the risk of ankylosis if it is misconduct or too long duration

Keywords: fracture of the condyle, children, trauma.

INTRODUCTION

Les fractures condyliennes chez l'enfant sont le plus souvent le fait d'accidents (domestiques, scolaires, de la voie publique) et de chutes. Les fractures maxillo-faciales intéressent souvent les pare-chocs de la face à savoir les régions fronto-malaires et la mandibule. Ces traumatismes constituent 11-16% de toutes les fractures faciales [1] et 30 à 40% des fractures de la mandibule [2].

Dans la majorité des cas, les fractures condyliennes chez l'enfant sont une urgence. Elles nécessitent une immobilisation qui peut être de courte durée comparée à celle de l'adulte et les résultats obtenus sont, en général, satisfaisants.

Quand elles passent inaperçues, les fractures condyliennes aboutissent à plus ou moins long terme à une ankylose temporo-mandibulaire.

Nous rapportons un cas de fracture du condyle, traité non pas par ligature au fil d'acier mais de manière non conventionnelle par des brackets en collaboration avec l'orthodontiste.

OBSERVATION

Un jeune patient de 13 ans se présente en consultation ; orienté par son médecin suite à un trismus persistant depuis une semaine.

A l'anamnèse, le patient aurait reçu une balle de football sur le menton au cours des activités sportives. Se plaignant de douleurs, il aurait

été transféré dans un centre de santé pour une perfusion d'antibiotiques (amoxicilline), d'anti-inflammatoire (diclofenac) et d'antalgique (paracétamol).

L'examen exo-buccal ne révèle aucune particularité.

L'examen endo-buccal ne peut se faire de manière complète pour cause de limitation de l'ouverture buccale.

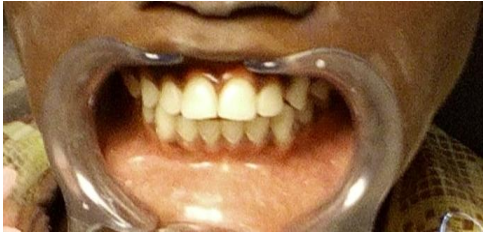

Fig 1 : limite d'ouverture buccale

L'examen radiologique révèle une fracture condylienne gauche.

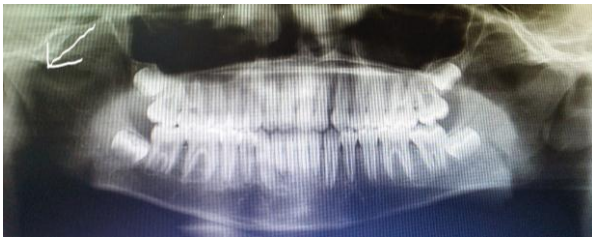

Fig 2 : radiographie panoramique pré opératoire

TRAITEMENT

Le traitement a consisté à un collage de brackets orthodontiques de 14 à 24 ; 33-34 et 43-44.

La contention s'est faite par des élastiques inter-maxillaires de 3 mm de diamètre avec comme ancrage, les canines au maxillaire et le couple canine-prémolaire à la mandibule.

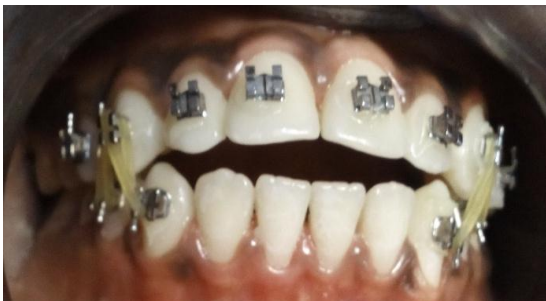

Fig 3 : Méthode de blocage

Le traitement a duré 2 mois durant lesquels, les élastiques ont été changés toutes les 2 semaines.

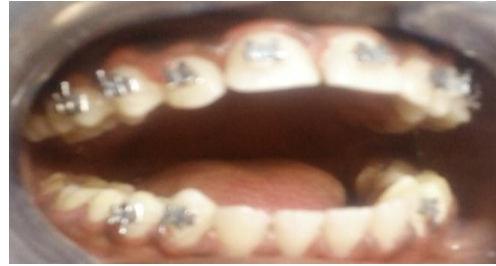

Fig 4 : Résultat intrabuccal

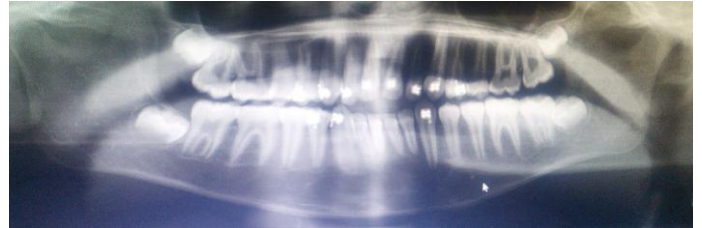


Fig 5 : Radio de fin de traitement : résultat satisfaisant au niveau condylienne et articulaire.

DISCUSSION

Le traitement par ligature en 8 a toujours été considéré comme le standard du traitement des fractures condyliennes [3]. Il n'entraîne aucune incidence (irritation ou section) sur le nerf facial et est donc non invasif [4].

La méthode utilisée avec notre patient est elle aussi non invasive mais elle laisse un peu de latitude dans l'ouverture buccale par l'utilisation d'élastiques intermaxillaires au lieu de fils d'acier rigides.

La durée de la ligature des arcades est une question de conflit pour l'approche de réduction fermée. Il est mentionné dans différents articles que cette durée devra être de deux à six semaines [5].

Dans le cas des fractures condyliennes, le blocage intermaxillaire recommandé doit être de courte durée (10 jours maximum) sur cale molaire homolatérale facilitant la réduction du raccourcissement ; le second temps vise à récupérer la fonction articulaire par une mobilisation, le plus souvent en propulsion par des tractions élastiques obliques de bas en haut, d'arrière en avant du côté de la fracture [6]. Le temps le plus court est choisi par les chirurgiens, pour éviter une ankylose possible de l'articulation temporo-mandibulaire.

En théorie, le saignement dans l'articulation, l'hématome, la fibrose et la génération osseuse suite à un traumatisme pourraient provoquer une ankylose indésirable [7]. Il serait donc judicieux de supposer que l'ankylose de l'articulation temporo-mandibulaire est le résultat d'un traumatisme direct de la capsule

articulaire ou de la tête condylienne; par conséquent, le risque d'ankylose est mineur dans les fractures condyliennes ; des périodes plus longues de blocage devraient être considérées comme une meilleure option dans les fractures éloignées de la capsule articulaire [5].

Depuis l'introduction d'appareils de fixation internes, la réduction ouverte des fractures condyliennes devient de plus en plus populaire. Peu d'études mettent l'accent sur les indications de cette procédure de traitement [8], mais en règle générale, la nécessité d'une réduction anatomique des fractures complexes est l'une des raisons d'utiliser l'approche de réduction ouverte et de fixation interne.

Dans notre cas la réduction ouverte et la fixation auraient pu être utilisées mais certains auteurs s'accordent à dire qu'un accès chirurgical au condyle mandibulaire augmenterait le risque de traumatisme du nerf facial et laisserait des peurs désagréables [8,9], même s'il augmente la capacité de guérison du patient en réduisant le temps de blocage et le risque d'ankylose.

Selon la littérature, les techniques chirurgicales modernes telles que la technologie assistée par endoscopie abordent les avantages des techniques fermées et ouvertes. La cicatrisation qui en résulte est très mineure, aucune lésion du nerf facial n'est attendue et une occlusion fonctionnelle est assurée avec une réduction anatomique. Une excellente visibilité est obtenue grâce à l'endoscope. Cette méthode est également plus rapide par rapport à d'autres techniques extraorales [10].

Dans notre contexte, nous ne sommes pas en mesure de proposer du fait d'un plateau technique limité. Selon la littérature, en utilisant l'endoscope, une variété de méthodes sont possibles [11,12], bien qu'une approche intra-orale soit la plus couramment utilisée par les chirurgiens utilisant un endoscope [13].

En dépit de la prépondérance et des imperfections des méthodes mentionnées, l'objectif est d'atteindre la fonction prémorbide et normale du patient avec un minimum de dégâts. Les techniques chirurgicales modernes telles que la technologie assistée par endoscopie, réduisant le taux de morbidité, soulèvent encore la question du choix de la technique de traitement ouverte ou fermée.

La technique fermée continue d'être la plus couramment utilisée pour les déplacements de moyenne à grande taille [14]. Les études ré-

trospectives et prospectives dans la littérature comparant les traitements ouverts et fermés rapportent que la procédure chirurgicale n'a pas de supériorité sur la technique fermée.

CONCLUSION

Les fractures chez les enfants sont courantes mais leurs diagnostics et leurs traitements sont souvent aisés du fait du potentiel réparateur du périoste et le caractère en « bois vert » des fractures. Les fractures du condyle mandibulaire chez l'enfant sont peu fréquentes mais graves. Leur prise en charge oppose l'obligation d'immobilisation et le risque d'ankylose si cette dernière est mal conduite ou de longue durée.

Le traitement chirurgical notamment l'utilisation de plaques d'ostéo synthèse ou l'utilisation de l'endoscope comme moyen de guidage restent encore limités voire inexistant dans notre contexte sujet à plateau technique limité.

REFERENCES

1. Politis C, Sun Y, Agbaje J. et al. Condylar Fracture in a Child with Entrapment of the Inferior Alveolar Nerve. *Craniomaxillofac Trauma Reconstr.* 2016; 9(2): 149–151. doi: 10.1055/s-0035-1563391
2. Ellis E., 3rd method to determine when open treatment of condylar process fractures is not necessary. *J Oral Maxillofac Surg.* 2009;67(8):1685–90. doi: 10.1016/j.joms.2009.03.062. [PubMed] [Cross Ref]
3. Baker AW, McMahon J, Moos KF. Current consensus on the management of fractures of the mandibular condyle: A method by questionnaire. *Int J Oral Maxillofac Surg.* 1998;27(4):258–66. [PubMed]
4. Haug RH, Brandt MT. Closed reduction, open reduction, and endoscopic assistance: current thoughts on the management of mandibular condyle fractures. *Plast Reconstr Surg.* 2007;120(7–2):90–102. doi: 10.1097/01.prs.0000260730.43870.1b. [PubMed] [Cross Ref]
5. Lézy JP, Princ G. Pathologie maxillo-faciale et stomatologie 3ème édition Masson 2004
6. Hackenberg B, Lee C, Caterson EJ. Management of subcondylar mandible fractures in the adult patient. *J Craniomaxillofac Surg.* 2014; 25(1):166–71. doi: 10.1097/SCS.0000000000000498. [PubMed] [Cross Ref]

7. Arakeri G, Kusanale A, Zaki GA, Brennan PA. Pathogenesis of post-traumatic ankylosis of the temporomandibular joint: a critical review. *Br J Oral Maxillofac Surg.* 2012;50(1):8–12. doi: 10.1016/j.bjoms.2010.09.012. [PubMed] [Cross Ref]
8. Ellis E, McFadden D, Simon P, Throckmorton G. Surgical complications with open treatment of mandibular condylar process fractures. *J Oral Maxillofac Surg.* 2000;58(9):950–8. doi: 10.1053/joms.2000.8734. [PubMed] [Cross Ref]
9. Kallela I, Söderholm AL, Pauku P, Lindqvist C. Lag-screw osteosynthesis of mandibular condyle fractures: a clinical and radiological study. *J Oral Maxillofac Surg.* 1995; 53(12):1397–404. doi: 10.1016/0278-2391(95)90663-0. [PubMed] [Cross Ref]
10. Kokemueller H, Konstantinovic VS, Barth EL, Goldhahn S, von See C, Tavassol F, et al. Endoscope-assisted transoral reduction and internal fixation versus closed treatment of mandibular condylar process fractures-a prospective double-center study. *J Oral Maxillofac Surg.* 2012; 70(2):384–95. doi: 10.1016/j.joms.2011.02.035. [PubMed] [Cross Ref]
11. Kellman RM. Endoscopic approach to subcondylar mandible fractures. *Facial plast surg.* 2004;20(3):239–47. doi: 10.1055/s-2004-861780. [PubMed] [Cross Ref]
12. Troulis MJ. Endoscopic open reduction and internal rigid fixation of subcondylar fractures. *J Oral Maxillofac Surg.* 2004;62(10):1269–71. doi: 10.1016/j.joms.2004.04.016. [PubMed] [Cross Ref]
13. Lo J, Cheung LK. Endoscopic-assisted rigid fixation of condylar fracture: a technical note. *J Oral Maxillofac Surg.* 2006;64(9):1443–6. doi: 10.1016/j.joms.2006.05.029. [PubMed] [Cross Ref]
14. Ouédraogo D, Konsem T, Gare J.V, Beogo R. et coll. Fracture mandibulaire de l'enfant: à propos de 20 cas. *Odontostomatologie tropicale.*2006;114(6):5-8